Aus der Chirurgischen Universitätsklinik München

Die Mißbildungen des Schwert=fortsatzes und ihre chirurgische Behandlung.

Inaugural=Dissertation

zur

Erlangung der medizinischen Doktorwürde

in der gesamten Medizin

der hohen medizinischen Fakultät

der

Ludwigs=Maximilians=Universität zu München

vorgelegt von

Alfons Braunhofer

aus Regensburg

1938.

* 42389.

Gedruckt mit Genehmigung der medizinischen Fakultät der Chirurgischen Universitätsklinik München.

Referent: Herr Professor Dr. Georg Magnus
Chirurgische Universitätsklinik München.

R. UNIV. BIBLIOTHEEK LEIDEN

Meinen Eltern.

Die Mißbildungen des Schwertfortsatzes und ihre chirurgische Behandlung.

Der Schwertfortsatz fand bereits die Beachtung der mittelalterlichen Anatomen. Sie nannten ihn Pomum granatum. Die Anatomia Mundini, das Werk des Mondino des Luzzi (1275—1327) Bologna, anscheinend ein vielverbreitetes Buch (denn man schrieb z. B. von ihm Mundinus, quem omnis studentium Universitas colit ac venerat ut deum), das offizielle Lehrbuch der Anatomie vor Vesalius, vermerkt darüber:

„Inter ossa thoracis septem et costas sunt cartilagines continuantes unum cum alio. Et in his cartilaginibus cum ossibus suis componitur unum membrum, quod vocatur furcula pectoris . . . et in extremitate eius directa est quaedam scutalis cartilago vocata pomum granatum, facta ad custodiendum os stamachi." (superius orificium stomachi = cardia). Mondino erklärt damit den Ursprung der Bezeichnung pomum granatum nicht. Ein späterer Lehrer der Anatomie der Universität Bologna, Jacobus Berengarius de Carpi (1550) bringt in seinem „Commentaria cum amplissimis Additionibus super Anatomiam Mundini 1521" folgende Erklärung. Pomum granatum seu malum punicum, quia assimilatur parti balausti floris mali granati. (Malum granatum seu punicum = Granatapfel). Die einfachste Deutung gibt Guttmann, Medizinische Terminologie: Pomum Apfel, rundliche Erhabenheit, pomum granatum, weil die Spitze des Schwertfortsatzes zuweilen die Haut des Epigastriums hügelförmig vorwölbt.

Die jetzt für das Gebilde am distalen Ende des Brustbeins übliche Bezeichnung Schwertfortsatz oder Processus xiphoideus seu ensiformis rührt nach Braus von der meist schwertförmigen Form dieses Skelettstückes.

Wie allgemein in der Anatomie die endgültige Form am Schluß einer mehr oder minder langen und mehr oder minder komplizierten Entwicklung steht, so ist auch die Form des Schwertfortsatzes nur aus der Kenntnis seiner Entwicklungsgeschichte zu verstehen; und diese wiederum ist nicht zu trennen von der Entwicklungsgeschichte des ganzen Brustbeins.

Die ältesten Beobachtungen über die Entstehung des Brustbeins und des Schwertfortsatzes stammen von Rathke 1880, und zwar benutzte er zunächst das Hühnchen als Objekt seiner Studien. Er fand nun, daß das Brustbein aus zwei völlig von einander getrennten Sei-

tenhälften besteht, die zwar in ihrer ganzen Länge voneinander getrennt sind, aber nicht gleich weit, indem die kranialen Enden beider Leisten näher stehen, als die kaudalen. Zu den gleichen Ergebnissen bezüglich der Entwicklung des Brustbeins wie bei den Vögeln kam er später bei den Säugetieren, so beim Schwein und später auch bei den Reptilien (Krokodil). So eindeutig nach diesen Untersuchungen Rathkes die paarige Anlage des Brustbeins festgestellt ist, so ungewiß läßt er die Frage, ob das Brustbein ein Abkömmling der Rippen oder ein selbständiger Knochen ist. Eine Reihe von Forschern, wie Götte, Kölliker neigt der ersteren Ansicht zu, Bruch dagegen vertritt die Meinung, daß das Brustbein als selbständiger Knochen in loco angelegt wird, als neues Gebilde, das erst nachträglich den Anschluß an die Rippen findet. Götte entwickelt in seinen Arbeiten über die Entwicklungsgeschichte der Unke dieselbe Ansicht, zwar nicht für das ganze Brustbein, wohl aber für einen Abschnitt desselben, den Schwertfortsatz. Später jedoch gab er diese Meinung wieder auf und wandte sich einer anderen zu, nämlich der, daß der processus xiphoideus aus den Sternalleisten herauswachse, also nur der Abkömmling sei.

Beim Menschen ist nach Corning die Entstehung des Brustbeins und damit des Schwertfortsatzes nicht zu trennen von der Entwicklung der Rippen. Zu einem Zeitpunkt, da diese als Knorpelspangen zwischen den Septa intermuskularia allmählich von dorsal nach ventral sich vorschieben, d. i. vor der 6 Foetalwoche, vereinigen sich diese an den ventralen Enden jederseits zu einer Knorpelleiste (Ventralleiste); diese Leisten verschmelzen wiederum kranial beginnend und kaudal fortschreitend im Bereich der 7 oberen Rippen zu einem unpaaren Knochen, dem knorpeligen Sternum. Das Auftreten von Knochenkernen im Manubrium sterni, erstmalig im 6. Foetalmonat, leitet die Verknöcherung des Brustbeines ein. Weitere Knochenkerne, bald in paarer, bald in unpaarer Anordnung folgen, zuletzt tritt ein solcher im Processus xiphoideus auf. Diese Knochenkerne verschmelzen später in ganz unregelmäßiger Weise.

Nach Braus' Angaben tritt die Vereinigung der ventralen Enden der knorpeligen Rippen beiderseits zur Sternalleiste erst ein, wenn die Rippen ihre endgültige Länge beim Embryo ganz oder fast ganz erreicht haben. Diese Sternalleiste ist ursprünglich häutig angelegt und verknorpelt später. Nur die 1. bis 7. Rippe treten zur Sternalleiste zusammen; die kaudalwärts davon gelegenen Rippen haben an dieser Bildung nicht mehr Teil, vielmehr lehnen sich die 8. bis 10., bezw. die 8. bis 9. Rippe nur an die vorhergehende an. Unabhängig davon wächst die Sternalleiste über die 7. Rippe hinaus kaudal weiter. Sobald das Herz von seiner Entstehungsstätte im Hals in den Thorax hinabgewandert ist, beginnt die Verschmelzung der

paarigen Sternalleisten zu einem unpaaren Organ. Nach dem 6. Foetalmonat treten, wie schon erwähnt, in dem so entstandenen Gebilde Knochenkerne auf, im Handgriff immer unpaar, im Körper auch paarig, die erst um das 20. Lebensjahr zu einem einheitlichen Corpus sterni verwachsen, und an gewissen Unebenheiten selbst noch in späterem Alter die segmentale Anordnung erkennen lassen. Die kaudale Fortsetzung der Leisten über die Vereinigungsstelle der 7. Rippe hinaus bleibt sehr häufig durch Ausbleiben der Verknöcherung knorpelig; nicht selten unterbleibt auch die Verschmelzung zu einem unpaaren Organ. Häufiger jedoch bildet sich aus den beiden Seitenhälften ein einheitliches schwertförmiges Skelettstück.

Diesen Ergebnissen, die Braus vertritt, schließen sich auch die Anatomen Keibell und Mall an.

Georg Ruge, der sich mit der Entwicklung des Schwertfortsatzes und des Brustbeins am meisten beschäftigt hat, kommt zu folgenden Ergebnissen:

I. Der Schwertfortsatz ist ursprünglich paarig. Die Seitenhälften sind zu einer gewissen Zeit der Entwicklung mit den Sternalleisten vereinigt und trennen sich bald von ihnen oder sie treten getrennt von den Leisten auf, um sich später mit ihnen zu verbinden. Mit der fortschreitenden Annäherung der Sternalleisten treten sich auch die Hälften des Schwertfortsatzes näher, um schließlich zu einem unpaaren Organ zu verschmelzen. Bei einem Embryo von 4,1 cm Länge z. B. sah Ruge noch den paarigen Zustand. In der späteren Entwicklung sah er zwar einen vollständig gespaltenen Processus nicht mehr, aber er fand oft genug eine distale Spaltung des Knochens in zwei Zipfel. Leitet man die endgültige Form von einem Zustand her, in dem die paarigen Anlagen des Fortsatzes mit den Sternalleisten kontinuierlich verbunden waren, so muß man annehmen, daß sich der Schwertfortsatz später vom Brustbein abgegliedert und differenziert hat. Ruge verlegt den Zeitpunkt dieser Abgliederung früher als die des Manubriums. Er gibt auch eine Begründung; er bringt sie nämlich damit in Verbindung, daß kräftige Muskeln, besonders das Zwerchfell mit dem Fortsatz in Verbindung treten und so die Abgrenzung begünstigen. Mehrmals fand er auch folgenden Zustand vor: Der Schwertfortsatz stand mit dem Brustbein überhaupt nicht in Verbindung. Dieser Befund wäre nicht zu erklären, wenn man mit Rathke, Götte annehmen würde, daß die paarigen Knorpelstäbe, die den späteren Processus ensiformis bilden, lediglich ein Auswuchs der beiden Sternalleisten wären und nicht wie Ruge meint, selbst ein Produkt der Rippen. Denn so lautet die II. Annahme Ruges: Der Schwertfortsatz verdankt wie das übrige Brustbein den Rippen seine Entstehung und zwar direkt, nicht auf dem Umwege über die Sternalleisten. Welche Rippen beteiligen sich nun an der Bildung

des Processus? Nach seiner Meinung die falschen Rippen und zwar mindestens die ersten 2 falschen Rippenpaare. Verschiedene Beobachtungen und Tatsachen sprechen für diese Auffassung. Einen Nachweis sieht der Forscher zunächst darin, daß, wenn der Processus ensiformis schon angelegt ist, jederseits zwei mit den Rippen paralell verlaufende „Zellstränge" an ihn herantreten. Diese Gewebestränge fassen die Intercostalmuskulatur zwischen sich wie die Rippen. Der unmittelbare Zusammenhang des proximalen Strangpaars mit dem achten Rippenpaar konnte von ihm mehrmals nachgewiesen werden. Bei den beiden distalen Gewebsstreifen war das unmittelbare Übergehen in die neunte Rippe seltener zu sehen. Es wurden ferner, eine weitere Stütze für die Ansicht von der kostalen Genese des Schwertfortsatzes, an solchen nicht selten seitliche, auch paarige Auswüchse gefunden, die schon durch ihre Form den Gedanken an Rippenrudimente erweckten. U. a. erwähnt Ruge selbst den Befund bei einem 48 jährigen Mann, dessen Fortsatz drei knorpelige Zacken zeigte; einer davon war mit ihm gelenkig verbunden. Und Oehl ist in der Lage, die beobachteten Fälle um einen weiteren zu vermehren, bei dem zwei seitliche Auswüchse Gelenkverbindung mit dem Schwertfortsatz aufwiesen. Für das achte Rippenpaar wiederum ließ sich eine Verbindung mit solchen beiderseitigen Fortsätzen mittels der oben erwähnten Zellstränge nachweisen. Hauptsächlich aber sprechen Tatsachen der vergleichenden Anatomie dafür, daß ursprünglich mehr als sieben Rippen an der Bildung des Brustbeins und des Schwertfortsatzes beteiligt waren. Denn bei allen Säugetieren, besonders denen, die den Menschen am nächsten stehen, trägt das Brustbein mehr als 7 Rippen, bei einigen acht, bei anderen neun und zehn. Ja Ruge hat bei vereinzelten menschlichen Skeletten mehr als sieben Rippen an das Brustbein herantreten sehen, und er denkt dabei an ein Wiederauftreten des älteren entwicklungsgeschichtlichen Zustandes, als mehr als sieben Rippen zur Bildung des Brustbeins sich vereinigten. Die Ansicht von der kostalen Natur der Zellstränge blieb nicht ohne Widerspruch. Als Einwand wurde angeführt, daß zwischen ihnen und den Rippen eine gewebliche Differenz bestünde. Die Zellstränge nun, von denen Ruge spricht, bezeichnet er näher als indifferentes Gewebe, in denen Knorpellager zu finden sind. Entweder handelt es sich um chondroplastisches Gewebe, das auf einer tieferen Entwicklungsstufe stehen blieb, oder es bestand ein continuierlicher Knorpelstab, der streckenweise wieder zu Grunde ging. Man begegnet nach diesem Autor in der Entwicklungsgeschichte öfters der Tatsache, daß Gewebe, das zur Rückbildung bestimmt ist, von vorneherein nicht vollwertig angelegt ist. Alle diese Einzelbeobachtungen faßt der Forscher dahin zusammen, daß ohne Zweifel der Schwertfortsatz kein bloßes Anhängsel oder kein Auswuchs des

Brustbeins bezw. der Sternalleisten sei, sondern wie dieses sich unmittelbar aus Rippen bilde, also ein dem Brustbein gewissermaßen ebenbürtiges Organ darstelle. Wenn trotzdem eine ungleichmäßige Entfaltung beider Skelettstücke den Processus xiphoideus als ein unbedeutendes Anhängsel des Brustbeinkörpers erscheinen lasse, so sieht er die Ursache dieser unterschiedlichen Größenverhältnisse ganz allgemein in einer mächtigen Entfaltung des proximalen und einer Rückbildung des distalen Abschnittes der vorderen Brustwand, die zu einer mangelhaften Ausbildung des Schwertfortsatzes und zur Rückbildung der an seiner Entstehung beteiligten Rippen geführt geführt hat.

Außer den bisher Genannten äußern sich noch einige andere Autoren zur Entwicklungsgeschichte des Brustbeins: So Henschen, Basel: Das Brustbein stammt, so nimmt man jetzt nach Gegenbaur und Schauinsland an, von den Wirbeln ab und stellt segmentale Auswüchse derselben dar. Die Sternalleisten Ruges (Hemisterna) verschmelzen erst nach ihrer Verknorpelung, wenn, wie bereits erwähnt, das um diese Zeit schon kräftig schlagende Herz von seiner Entstehunsgstätte im Hals sich in den Brustraum gesenkt hat. Gegen Ende des dritten Monats ist der Brustkorb völlig geschlossen. Der Schwertknorpel (so z. B. auch von Meckel genannt) ist bereits um die Mitte des zweiten Monats vorhanden. Der große Umfang der foetalen Leber soll die Ursache des anfänglichen starken Auseinanderweichens der Sternalleisten sein.

Erwähnenswert ist die Ansicht Minot's. Dieser nimmt zunächst wie Ruge an, daß die erste bis zwölfte Rippe sich an ihren ventralen Enden zur Sternalleiste zusammenschließen, dann aber spricht er von einer fibrillären Umwandlung der Leiste, soweit sie die siebente bis zwölfte Rippe verbindet. Aus dieser bindegeweblichen Umwandlung entstünden die Ligamenta intercostalica anteriora.

Bemerkenswert ist ferner die Theorie Petersons, zu der er durch die Beobachtung einiger durchgehender Sternalfissuren geführt wurde. Nach ihm ist an der Entstehung des Brustbeins außer den Sternalleisten noch ein dritter medianer Teil wichtig, ein Mittelstück, aus Mesenchymgewebe bestehend, das aus der Anlage des Schultergürtels stammen soll. Und durch das Fehlen eben dieses Zwischenstücks sind nach Peterson diese von ihm beobachteten Sternalfissuren bedingt.

Und endlich macht sich Boenheim die Anschauung Ruges vollkommen zu eigen, um die Entstehungsgeschichte eines von ihm gesehenen dreizinkigen Schwertfortsatzes deuten zu können.

Als Endzustand der geschilderten Entwicklung erscheint ein einheitliches Skelettstück, das fertige Brustbein des Menschen, ein platter Knochen, der beim Lebenden in seiner ganzen Länge zwischen

den Rändern der oberflächlichen Brustmuskel sichtbar ist. Am knöchernen Brustkorb ist jedoch seine Dreiteilung im Handgriff, Körper und Schwertfortsatz gut erkennbar. Während der Handgriff eine feststehende Form aufweist, ist der Körper etwas variabel, besonders geschlechtsverschieden. Der dritte, kleinste Abschnitt vollends läßt jede einheitliche Form vermissen. Nach Braus stellt er ein meist schwertförmiges Gebilde dar, daher die Namengebung Processus xiphoideus = Schwertfortsatz. Nach Rauber-Kopsch ist er in seiner einfachsten Form ein spatenförmiges, dünnes Knochenstück, das zwischen den Knorpeln der siebenten Rippe nach abwärts zieht. Häufig ist er gabelförmig gespalten, oft von einem Loch durchbohrt, bald nach vorn, bald nach hinten gebogen.

Die Verknöcherung des ganzen Brustbeines beginnt nach Henschen am Handgriff mit einem großen unpaaren Kern, dem später sich noch kleinere beigesellen. Zwischen dem 20. und 30. Lebensjahr verschmelzen sie zu einem einheitlichen Knochen, dem Handgriff. Später folgen im Brustbeinkörper Kerne, wechselnd an Zahl, 5 bis 7 bis 11, segmental angeordnet. Noch in der Pubertät besteht das Brustbein aus mehreren, meist drei bis vier übereinander gelegenen Segmenten, die von unten nach oben zu Anfang des dritten Dezenniums miteinander verschmelzen. Der Schwertfortsatz besitzt an seiner Basis einen eigenen Kern, vom sechsten Jahr an verknöchert seine Basis teilweise. Nach Bogusat tritt in vereinzelten Fällen kein Knochenkern im Schwertfortsatz auf, meistens einer, manchmal zwei, die dann in unsymmetrischer Anordnung an seiner Abgangsstelle liegen. Über den Zeitpunkt der Verknöcherung findet Bogusat im Schrifttum alle Angaben, vom letzten Foetalmonat bis zum 20. Lebensjahr. Nach Hollsteins Beobachtungen beginnt der Verknöcherungsprozeß am Schwertfortsatz im ersten Lebensjahr.

Während ferner die knorpelige Verbindung zwischen Handgriff und Brustbeinkörper bis in das höchste Alter beweglich bleibt, verknöchert die Synchondrosis inferior zwischen Körper und Schwertfortsatz sehr häufig im 5. oder 6. Jahrzehnt. So ergab sich nach Strauch eine knöcherne Verbindung zwischen corpus sterni und processus xiph. unter hundert untersuchten männlichen Brustbeinen neunmal, unter hundert weiblichen viermal.

Unter dem Namen Ligamantum costoxiphoideum kennt Braus Reste von Randverbindungen zwischen Rippen und Schwertfortsatz. Nach v. Bardeleben strahlen diese Bänder vom Knorpel der 6. und 7. Rippe oder von dieser allein zum Processus aus und setzten an seiner Vorderfläche und Seitenkante an. Nach Rauber ziehen auch Faserbündel vom Brustbeinkörper zu seiner Vorderfläche.

Strauch fand den Schwertfortsatz beim Mann häufig etwas

größer als bei der Frau, aber die durchschnittliche Länge dieses Skelettstücks bei beiden Geschlechtern doch ziemlich gleich.

Über die zahlenmäßige Häufigkeit der geringfügigen noch zur normalen Anatomie gehörigen Formabweichungen schwanken die Angaben. Bogusat fand den Schwertfortsatz bei der Untersuchung von 120 Brustbeinen in der Hälfte der Fälle gespalten. Auch Meckel sah das Auslaufen des Schwertfortsatzes (er nennt ihn Schwertknorpel) ebenso häufig wie das Auslaufen in eine einfache Spitze. Gewöhnlich ist nach diesem Autor der „Knorpel" nur in seinem untersten Teil gespalten. Bisweilen ist die Teilung völlig symmetrisch, in anderen Fällen sind die Zacken sehr verschieden lang. Außerdem fiel diesem Forscher auf, daß der „Schwertknorpel" gerade dann, wenn er von einer durchgehenden Spalte geteilt war, außerordentlich kurz und breit war.

Strauch sah bei hundert untersuchten männlichen Brustbeinen den Schwertfortsatz 20 mal in zwei Zinken auslaufen, bei huntert untersuchten weiblichen 33 mal. Eine Teilung in drei Zakken konnte er bei Männern und Frauen je 1 mal feststellen. Lochbildung fand er bei acht männlichen und 6 weiblichen Schwertfortsätzen.

Im Widerspruch zu diesen Angaben Strauchs, der häufiger bei Frauen einen gespaltenen Schwertfortsatz fand, kam Boenheim bei seinen darauf gerichteten Untersuchungen bei Schulkindern zu der Feststellung, daß die Spaltung wesentlich häufiger bei Knaben als bei Mädchen zu beobachten sei; er errechnete ein Verhältnis 1 zu 13.

Außer den erwähnten Abweichungen der Form, der Lochbildung und der Gabelung, die wegen ihrer Häufigkeit der normalen Anatomie zuzuzählen sind, sah Bogusat den Schwertfortsatz noch zipfelförmig, dreieckig, spatenförmig. Einmal hatte er die Form eines Rechtecks, einmal die eines Trapezes. Henschen nennt ihn kurz das veränderlichste Skelettstück von einem geradezu abenteuerlichen Formenreichtum.

Naturgemäß ist bei einem Organ oder Knochenstück, das so vielerlei Abweichungen seiner Form aufweist, der Übergang zur Mißbildung fließend und die Grenze zwischen Varietät und Fehlform nicht scharf zu ziehen.

Nach Bogusat's Definition kann man von Varietät sprechen, wenn keine Funktionsstörung vorliegt, von Fehlformen dagegen, sofern entwicklungsgeschichtliche Störungen zu Grunde liegen und Funktionsstörungen auftreten.

Schwalbe nennt weiterhin Mißbildungen während der foetalen Entwicklung zustande gekommene, also meist angeborene Veränderungen der Form eines oder mehrerer Organe oder Organsysteme oder des ganzen Körpers, welche außerhalb der Variations-

breite der Art gelegen sind. Weniger auffallende, auf einzelne Körperteile beschränkte, kleine Gestaltsveränderungen sollte man nach ihm als kongenitale Anomalien bezeichnen. Die wegen der Kleinheit und Unwichtigkeit des Schwertfortsatzes ebenfalls bedeutungslosen Mißbildungen würden somit gleichfalls besser als Anomalie bezeichnet.

Die Frage nach den letzten Ursachen dieser Formänderungen fällt mit der Frage nach den Ursachen sämtlicher Mißbildungen überhaupt zusammen.

Bei der kausalen Genese, d. h. der Erforschung der zu Grunde liegenden Ursachen unterscheidet Schwalbe zwei große Gruppen, die Mißbildungen aus inneren und äußeren Gründen. Bei der ersteren liegt eine durch innere Bedingungen hervorgerufene Störung vor; diese kann auf Vererbung beruhen. Darunter fallen teils leichtere Fehlformen wie überzählige Brustwarzen, überzählige Finger, aber auch schwerere Störungen wie Hasenscharten, Spina bifida. Nicht immer allerdings läßt sich Vererbung nachweisen. Die nicht vererbten Störungen, die ebenfalls einer fehlerhaften Keimanlage ihre Entstehung verdanken, sind scheinbar von selbst entstanden; man bezeichnet sie als primäre Keimvariationen (Mutationen). Bei den Mißbildungen aus äußeren Ursachen haben sekundäre Einflüsse nach der Befruchtung die an sich normale Anlage in Utero geschädigt und in andere Bahnen gelenkt. Solch schädigende Einwirkungen stellen in erster Linie die foetalen Krankheiten dar, die als Degeneration, Zirkulationsstörung und Entzündung die Frucht in ähnlicher Weise treffen können, wie den fertigen Organismus. Am bekanntesten sind jedoch mechanische Einwirkungen wie Raumbeengung und Verwachsungen des Amnions. So kennt man unvollständigen Verschluß der Bauchdecken mit Vorfall der Eingeweide, bedingt durch amniotische Verwachsungen und an der Brustwand in ähnlicher Weise mangelnde ventrale Vereinigung mit Vorlagerung des Herzens. Tatsächlich sind wir aber nur selten in der Lage die grundlegenden Vorgänge, die zu der vorliegenden Mißbildung geführt haben nachträglich zu verfolgen, zumal Einflüsse ganz verschiedener Art dasselbe Ergebnis zeitigen können. Ist die Frage nach der kausalen Genese, nach den Ursuchen der Amnomalien fast stets unbefriedigend zu beantworten, so haben wir umsomehr Veranlassung uns mit der formalen Genese, den sich abspielenden morphologischen Veränderungen zu befassen. Hieher gehören zu rasches Wachstum, zu geringes Wachstum, das zu mangelhafter Bildung führt, Bildungshemmung, besonders das Ausbleiben der Vereinigung sich aus verschiedenen Teilen zusammensetzender Organe.

Förster bestimmt den Begriff der Mißbildung folgendermaßen: Unter Mißbildung versteht man jede Veränderung der

Form, welche ihren Ursprung einer Störung der ersten Entwicklung des Embryo verdankt. Diese Veränderungen betreffen nun bald den ganzen Körper, bald nur einen Abschnitt, oder endlich nur kleine Teile desselben. Für diese Grade der Entartung hat auch der Sprachgebrauch verschiedene Bezeichnungen eingeführt. Macht die Mißbildung den Eindruck einer großen Entstellung, einer häßlichen grauenvollen Erscheinung, so nennt man dieses Geschöpf eine Mißgeburt. Ist aber der Körper im allgemeinen harmonisch gebildet und sind nur einzelne Teile mißgebildet, so nennt man dies ein Naturspiel, Anomalie, oder bei geringsten Graden eine Varietät, eine Veränderung, welche allmählich den Charakter einer Mißbildung ganz verliert.

Eine weitere Einteilung kennt Doppelmißbildungen, u. a. Sternopagi und Xiphopagi, zu letzteren gehören z. B. die siamesischen Zwillinge, also lebensfähige Mißbildungen, und Einzelmißbildungen.

Isolierte Fehlbildungen des Schwertfortsatzes sind, wie bereits Meckel auffiel, selten. Immerhin sind aber solche beobachtet worden. Als einfachste ist sein vollständiges Fehlen bekannt, mehrmals nachgewiesen bei Lues congenita, nach Gegrat ferner ein nicht seltener Befund bei angeborener Trichterbrust. An Stelle des nichtvorhandenen Schwertfortsatzes war in einigen Fällen der Raum zwischen dem ersten falschen Rippenpaar durch Bandmassen überbrückt. Fehlen einer Hälfte wurde gleichfalls gesehen, was als Beweis seiner paarigen Anlage gelten kann. Nach Hyrtl sind abnorm lange, ferner rechtwinklig zum Brustbeinkörper nach innen gebogene Schwertfortsätze öfters gesehen worden. Desault sah einen ungespaltenen Schwertfortsatz, der bis zum Nabel reichte. Henschen fand gelegentlich in der Linea alba vereinzelte kleine Knochenstückchen eingesprengt und hält sie für Überreste eines früher weiter kaudalwärts reichenden Schwertfortsatzes. Einen abnorm beweglichen Schwertknorpel bei einem Neugeborenen konnte Seeger beobachten; dieser schien um die Breite eines kleinen Fingers vom Brustbeinkörper getrennt. Seine spätere Vereinigung mit dem Brustbein konnte verfolgt werden. Malgaigne kannte gleichfalls diesen Zustand und nannte ihn „angeborene Luxation".

Sauerbruch berichtet von einem Schwertfortsatz, der an seinem Abgang vom Brustbein soweit nach hinten geknickt war, daß er durch ständigen Druck eine Verdickung des Serosaüberzuges der Leber hervorgerufen hatte. Im Gegensatz dazu sah man ihn in mehreren Fällen so ausgiebig nach vorne gekrümmt, daß die bedeckende Haut nekrotisch wurde. Bei bestimmten Berufen, wie Schustern, Schlossern, bei denen die vordere Brust- und Bauchwand häufigem Druck ausgesetzt ist, war das Vorspringen des Schwert-

fortsatzes Anlaß zu einer chronischen und schmerzhaften Entzündung seiner Knorpelhaut. (Perichondritis xiphoidea und Xiphoiditis). Mehrmals erwies sich in solchen Fällen Entfernung des Schwertfortsatzes zur Beseitigung der Schmerzen als erforderlich. Hyrtl stellte bei Embryonen und Neugeborenen kleine zwischen dem aufgekrümmten Schwertfortsatz und der Haut gelegene Schleimbeutel fest; bei Erwachsenen waren solche öfters als Sitz einer akuten und chronischen Entzündung gesehen worden. Auch Martin, Billard, Malgaigne berichten von ähnlichen Fällen, sei es als angeborene Varietät, sei es als Folge von Verletzungen besonders bei einigen Berufen. Hartnäckige quälende Schmerzen in der Magengrube, Reizzustände von Seiten des Magens, wie Schmerzen nach dem Essen und Erbrechen waren nach Henschen vereinzelt dadurch bedingt, daß sich die Knorpel des ersten falschen Rippenpaares hinter dem rückwärts gebogenen Schwertfortsatz vereinigten und zu einer Reizung des darunter liegenden Bauchfells führten. Nach Billard erheischen die durch solche Lageveränderungen hervorgerufenen Schmerzen die operative Aufrichtung des Schwertfortsatzes, Sioli fordert die Resektion.

Häufiger als die nur auf den Schwertfortsatz beschränkte Mißbildung ist die Vergesellschaftung mit anderen krankhaften Zuständen und Fehlbildungen. Im Vordergrund stehen hier Rektusdiastasen, Bauchspalten und epigastrische Hernien. Fritsch kann von einem bemerkenswerten Fall berichten. Bei einem sonst gesunden 54jährigen Mann, der über ständig zunehmende Schmerzen nach dem Essen klagte, fand er bei der Untersuchung eine walnußgroße Geschwulst am unteren Ende des Brustbeins, die beim Husten und Pressen stärker hervortrat, in wagrechter Lage aber verschwand; man konnte dann eine Delle im Schwertfortsatz fühlen. Bei der Operation war folgender Befund zu erheben: Es lag ein abnorm großer Schwertfortsatz von einer Breite von 7 cm vor. Durch seine ovale Lücke war ein Lipom der angegebenen Größe ausgetreten. Dieses wurde gestielt und ohne Eröffnung des Bauchfells stumpf von diesem abgelöst, der entstandene Bauchfelltrichter zurückverlagert und zur Verhütung einer weiteren Hernienbildung das Fenster des Schwertfortsatzes durch eine plastische Operation verschlossen. Der Operateur löste die obere Schicht des rechten geraden Bauchmuskels an seinem Ansatz am Brustbein ab und klappte sie nach links herüber, um sie mit dem linken Rektus zu vernähen. Die seltene Bruchpforte, zu der das foramen des Schwertfortsatzes geworden war, war somit geschlossen. Eine weitere, eine handbreit unterhalb gelegene Geschwulst derselben Größe, die beim Husten und Pressen unverändert blieb und sich auch nicht zurückbringen ließ, stellte sich bei der Operation als zweite epigastrische Hernie dar, die Fortsätze

zur oberen Fettgeschwulst erkennen ließ. Auf Grund des erhobenen Befundes kommt Fritsch zu folgender Überlegung: so wie das foramen des Processus ensiformis, durch das sich das obere Lipom hervordrängte, eine Hemmungsbildung darstellt, in dem sich die ursprünglichen beiden Hälften nicht vollständig vereinigten, so schloß sich auch die ventrale Bauchwand nicht ganz, und die so entstandene Lücke benützte eine Fettgeschwulst, um sich nach außen vorzuwölben. Fritsch schließt ganz allgemein, daß ein Zusammenhang bestehen könnte zwischen Spaltbildungen und Lücken des Schwertfortsatzes und Brüchen der weißen Linie. Dieser Schluß gewinnt an Wahrscheinlichkeit, wenn es gelingt, das gemeinsame Vorkommen beider häufiger zu beobachten. In der Tat konnte Boenheim zeigen, daß die Beobachtung von Fritsch nicht vereinzelt dasteht. Seiner Arbeit liegt ein ähnlicher Befund zu Grunde, wie ihn Fritsch erheben konnte, der aber diesmal auch noch praktische unfallmedizinische Bedeutung erlangte und Anlaß einer gutachtlichen Entscheidung Curschmanns wurde. Ein Arbeiter hatte beim Heben einer Last plötzlich im Oberbauch heftigen Schmerz verspürt und im Anschluß daran das Hervortreten einer kleinen Bruchgeschwulst bemerkt. Er fühlte sich in seiner Arbeit behindert und klagte auf Zahlung einer Rente. Curschmann, dem die gutachtliche Entscheidung oblag, wies die Zahlung einer Rente ab mit der Begründung, es liege keine plötzliche durch den Unfall hervorgerufene Sprengung der Bauchdecke vor, durch die der Bruch eingetreten war, sondern der gleichzeitig gespaltene Schwertfortsatz beweise, daß ein Bildungsfehler vorliege, der zu einem nur unvollständigen Verschluß der Bauchdecke in der Linea alba geführt habe, und dies, und nicht das Trauma sei für den Bruch verantwortlich zu machen. Ausgehend von dieser Feststellung und zur Stützung dieser Schlußfolgerung fahndete Boenheim nach weiteren Fällen solchen Zusammentreffens und konnte weitere 14 epigastrische Hernien anführen, bei denen gleichzeitig der Processus xiphoideus eine Spaltbildung zeigte und außerdem entdeckte er zweimaliges Nebeneinandervorkommen von Spaltung des Fortsatzes und erhebliche Rektusdiastase. Auch Weimann ist in der Lage aus der Rostocker medizinischen Poliklinik häufigere Vergesellschaftung von Brüchen der Mittellinie mit geteiltem Schwertfortsatz bestätigen zu können. Zu den Feststellungen Curschmann's und Boenheim's paßt der von Hecker und Buhl beschriebeene Fall. Ein sonst gesundes und wohlgebildetes Kind zeigte nachstehenden Befund: zwischen Nabel und unterem Ende des Schwertfortsatzes, genau in der Mittellinie verlief ein roter, einige Millimeter breiter Streifen, aussehend wie eine frische Narbe. Dieser Streifen stellte nach Annahme dieser Autoren eine isolierte Kutisfissur dar, d. h. es

war nur im Bereich der Haut die Vereinigung ausgeblieben. Der Schwertfortsatz erwies sich wieder durchgehend gespalten, außerdem fehlte das manubrium sterni völlig. Hierher gehört schließlich auch noch, was Obermeier bei einem 23jährigen Manne vorfand. Bei diesem verhielt sich der Brustbeinkörper normal, während Handgriff und Schwertfortsatz deutlich gespalten waren. An den Bauchdecken bestanden ähnliche Verhältnisse, wie oben von Buhl und Hecker geschildert; ein Nabel war nicht vorhanden, es bestand an seiner Stelle eine seichte Grube. Von hier bis zum unteren Ende des Brustbeins zog eine 2—5 mm breite, 2—3 mm hohe, ungefähr 10 cm lange Hautfalte, die sich derb und strangförmig anfühlte. Obermeier deutet diesen Befund als Beweis eines mangelhaften Verschlusses der Bauchdecken.

Erwähnt wurde bereits, daß Boenheim bei seinen Untersuchungen von Schulkindern zu dem Ergebnis kam, daß die Spaltung des Schwertfortsatzes wesentlich häufiger bei Knaben als bei Mädchen sei. Demselben Autor fiel auf, daß unter den vierzehn Trägern von epigastrischen Hernien, vergesellschaftet mit Spaltbildung des Schwertfortsatzes nur zwei Frauen waren. Auch in der Verfolgung anderer Statistiken konnte er feststellen, daß der Bruch der Linea alba bei Männern 5—6 mal häufiger ist als bei Frauen. Boenheim begnügt sich nicht mit der Erklärung, daß die Männer infolge größerer körperlicher Beanspruchung mehr der Gefahr ausgesetzt seien, an solchen Hernien zu erkranken, sondern er versucht eine andere Deutung. Auch die Linea alba entsteht durch Vereinigung zweier Hälften, indem aus den dorsalen Muskelplatten nach beiden Seiten die Muskulatur vorwächst, bis sich die ventralen Platten mit ihren Aponeurosen in der Mittellinie treffen. Ein Ausbleiben dieser innigen Vereinigung läßt Lücken entstehen, durch die sich Bauchfell und Netz vorstülpen kann. Im Verein mit der festgestellten größeren Häufigkeit eines Processus bifidus beim männlichen Geschlecht läßt das nach Boenheim den Schluß zu, daß beim Mann der ventrale Verschluß der Bauchdecken von vorneherein schwächer sei als bei der Frau, die mit Rücksicht auf die zu leistende spätere Geburtsarbeit besonders kräftige Bauchdecken nötig habe.

Infolge der einheitlichen entwicklungsgeschichtlichen Entstehung des ganzen Brustbeins betreffen Fehlbildungen naturgemäß häufig nicht den Schwertfortsatz allein, sondern auch einen oder die beiden anderen Abschnitte des Brustbeins. Es handelt sich dann fast ausschließlich um Längsspalten dieses Knochens, die immer median verlaufen, verschieden breit sind, und das Brustbein bald in seiner ganzen Länge durchsetzen, bald nur einen Abschnitt desselben betreffen. Am häufigsten zeigt der Handgriff Teilung, seltener ist die Spaltung des Brustbeinkörpers bei ungeteiltem Handgriff. Noch zahl-

reicher als durchgehende Sternalfissuren sind Lochbildungen im Brustbeinkörper, wobei solche Lücken in wechselnder Zahl vorkommen, meist mit geringer Verbreiterung des Knochens. Diese Spalten des Brustbeins sind meist von normaler Haut bedeckt; in wenigen Fällen nur fand sich eine bindegewebige Membran, die die Lücke zwischen den getrennten Hälften ausfüllte, sich bei der Einatmung einzog und bei der Ausatmung vorwölbte. Die Organe der Brusthöhle sind bei diesen Mißbildungen der Brustwand meist unbeteiligt. Es wurden aber Lageveränderungen der Brusteingeweide beobachtet, als deren höchster Grad Vorfall, Ektopie des Herzens gelten kann. So wird in „Eulenburg's Realenzyklopädie" von Sternalfissuren mit Vorfall von Brusteingeweiden gesprochen. Nach der Lage und dem Umfang der Lücke werden verschiedene Formen unterschieden, Ektopia suprathoracika, Ektopia thoracika und E. sternoepigastrica. Es wird der Fall eines Neugeborenen geschildert, das mangelnden Verschluß des Brustbeins und des oberen Teiles der Bauchwand aufwies, wobei sich durch die erhebliche Lücke das Herz und die Leber vorwölbte. Das Kind lebte nur einen und einen halben Tag.

Am eingehendsten hat sich mit den Spaltbildungen des Brustbeins und der ventralen Rumpfwand überhaupt Nowakowski befaßt. Er stellt geradezu eine gradmäßige Skala von Mißbildungen auf.

Als erstes kennt er

I. die vollkommene Brust- und Bauchspalte vom Manubrium sterni bis zur Schamfuge reichend. Die Organe der Brust- und Bauchhöhle liegen dabei bloß. Ein Fall dieser Art wurde beobachtet.

Diesem Zustand steht ganz nahe

II. die totale Brust- und Bauchspalte, aber mit Erhaltensein des Brust- und Bauchfells in diesem Spalt. Mißbildungen der beiden eben genannten Grade bedingen eine Lebensunfähigkeit der Frucht. Dagegen sind die nun zu schildernden Fehlbildungen dieser von Nowakowski aufgestellten Stufenfolge durchaus lebensfähig und durch Beobachtungen an sonst gesunden Menschen belegt. So z. B.

III. die durchgehende mediane Fissur des Thoraskelettes mit teilweiser Bauchspalte. Über einen solchen beobachteten Fall berichtet Fischer. Über die Formveränderung des Schwertfortsatzes schreibt er dabei folgendes: Der Processus xiphoideus, welcher eine Länge von 2,75 cm aufweist, nimmt gleichfalls an der Spaltbildung teil. Der linke Teil steht aber höher als der rechte. Die Ränder des Spalts berühren sich bei der Ausatmung fast, bei der Einatmung weichen sie 1 cm auseinander. Fischer erwähnt weiter, daß die Tätigkeit des

Herzens durch die die Spalte ausfüllende Membran deutlich zu sehen war. Die Bauchspalte trat folgendermaßen in Erscheinung: der Nabel war nur durch eine seichte Grube angedeutet. Von ihm bis zum unteren Brustbeinende erstreckte sich eine derbe einige Millimeter breite Hautfalte.

IV. die gradmäßig nächstgeringere Mißbildung stellen unvollständige, das Brustbein nicht ganz durchsetzende Spalten vor, verbunden mit Andeutungen eines nicht restlosen Verschlusses der Bauchdecken. Am besten beleuchten diesen Zustand die oben erwähnten von Buhl und Hecker sowie von Obermeier geschilderten Fälle.

V. Wesentlich häufiger sind bereits die teilweisen Brustbeinspalten mit normaler Bildung der Haut. Hieher gehören die zahlreichen Fälle, bei denen sich Fissuren des Sternums vorfinden, angefangen von das Brustbein nicht ganz durchsetzenden Spalten bis zu den runden Lücken im Brustbeinkörper, die von normaler Haut bedeckt nicht weiter auffallen und oft erst zufällig in vivo entdeckt werden. Als letzte Stufe dieser Reihe stellt Nowakowski folgende auf: Bildungsfehler mit normalem Brustbeinhandgriff und -Körper, aber deutlich geteiltem Schwertfortsatz. Er kannte als illustrierende Beobachtung die von Curschmann, die ergänzenden Veröffentlichungen von Boenheim und Weimann erschienen erst später.

Etwa den Fällen Buhl und Hecker und Obermeier zuzuzählen ist der bemerkenswerte Befund, den Szenes bei einem achtjährigen Knaben erhob, und der durch seine Eigenart etwas aus dieser Reihe fällt; es lag eine Spalte des Brustbeins vor, den Knochen in der ganzen Länge durchsetzend und sich nach unten zu etwas verengend. Die die Fissur überbrückende Haut war papierdünn, narbenartig, sodaß die Pulsation der Gefäße durchzusehen war; ein Vorfall von Eingeweiden lag nicht vor. Auffällig war bei diesem Knaben eine starke Wammenbildung zwischen oberem Brustbeinende und Kinn, die infolge erheblicher Bewegungsbeschränkung des Halses zu operativer Beseitigung Anlaß gab. Neun cm kaudal von den gut tastbaren sternalen Enden der Schlüsselbeine war die 3 cm breite Sternumspalte von einer 2 cm breiten Knochenspange überbrückt. Szenes glaubt nun, es könne sich bei dieser Knochenbrücke um den Schwertfortsatz handeln. Er bezeichnet allerdings das Vorkommen von solch hochstehenden Schwertfortsätzen, die eine Sternalfissur überbrücken als sehr selten. Regelmäßig kommt nach Rathke dieser Zustand in der Zoologie bei Acanthias meleagris vor.

Außer Vergesellschaftung mit Sternalfissuren oder unvollständigem Verschluß der Bauchdecken in der Linea alba wurde gemeinsames Vorkommen von gespaltenen Processus xiphoidei und anderweitigen Defekten des Thorax, wenn auch seltener beobachtet und geschildert. Nach Kermauner bestehen solche Fehlbildungen am

häufigsten in der seitlichen Brustwand, in der Nähe des Brustbeins. Sie kommen zustande durch das Fehlen eines Teiles einer oder mehrerer Rippen im Verein mit Fehlen des Pektoralis major oder des Pektoralis major und minor. Auch Nichtausbildung des großen oder beider Brustmuskel ohne Brustwandlücken zusammen mit Brustbeinabnormitäten wurde gesehen. So berichtet Gundloch in seiner Dissertation, die sich mit den angeborenen Defekten des Pektoralis befaßt, daß in den meisten von ihm zusammengestellten Fällen andere Mißbildungen noch vorhanden waren, in 10% waren es Fehlbildungen des Brustbeins und des Schwertfortsatzes. Er fand besonders letzteren öfters verbogen oder geteilt.

Und schließlich ist Boenheim in der Lage, noch weitere Seltenheiten in diesem Zusammenhang anführen zu können. Er berichtet z. B. von geteiltem Schwertfortsatz zusammen mit Spina bifida. Zwei weitere der oben erwähnten, 14 Fälle umfassenden Beobachtungsreihe wiesen Degenerationszeichen auf: einer zeigte an einer Brust zwei Mamillen, ein anderer zwei ungleich große Pupillen, obwohl eine Augen- und Nervenerkrankung, die diesen Befund hätte erklären können, nicht vorlag. Der Autor erwähnt, daß in allen diesen Fällen der Schwertfortsatz ungewöhnlich breit, sonst aber sehr wechselnd in der Form war, ganz abgesehen von der stets vorhandenen Loch- oder Spaltbildung.

Bei der Durchsicht des Schrifttums fanden sich kaum Angaben über die Vererbung solcher Mißbildungen. Doch ist wohl folgende Beobachtung Boenheims in diesem Sinne zu verwerten. Einer der von ihm gesehenen Kranken mit Bruch der Mittellinie und Spaltbildung des Schwertfortsatzes hatte zwei Brüder, die beide einen Wolfsrachen aufwiesen. Er stammte aus einer Familie, die zu Hemmungsmißbildungen neigte, in dem Sinn, daß paarig angelegte Knochen sich mangelhaft vereinigten.

Nach der Zusammenstellung der im Schrifttum geschilderten Fälle sei im folgenden über eine Mißbildung des Schwertfortsatzes berichtet, die in der chirurgischen Universitätsklinik München zur Beobachtung und Behandlung kam.

Es handelte sich um einen 26jährigen Mann, dessen Eltern und Geschwister leben und gesund sind. 1926 machte er eine Paratyphusinfektion durch, wovon er keinerlei Beschwerden mehr verspürt. Beim Kranken zeigte sich seit seiner Kindheit eine Vorwölbung am unteren Ende des Brustbeins, die ihm im allgemeinen nie Beschwerden verursachte. Im Volksschulalter allerdings fiel er von einem Baum und verletzte sich an der vorstehenden Geschwulst dergestalt, daß diese noch mehr vorgedrängt wurde. Da er infolge eines vor kurzer Zeit erfolgten Motorradunfalles am rechten Fußgelenk Schmerzen verspürte, ließ er sich in die chirur-

gische Klinik aufnehmen. Hier äußerte er den Wunsch, man möge ihm gleichzeitig die Vorwölbung an der Brust beseitigen.

Befund: 1,76 m großer Mann im guten Allgemeinzustand. Die Haut und Schleimhäute sind gut durchblutet. Die Pupillen reagieren auf Lichteinfall und Nahesehen. Die Nervenaustrittsstellen am Kopf sind nicht druck- und klopfempfindlich, Zunge und Rachen frei. Sinnesorgane o. B. Geringe Schilddrüsenvergrößerung. Herz und Lunge o. B. Bauch weich und gut eindrückbar. Bruchpforten fest. Gliedmassen o. B., abgesehen von einer geringen Schwellung am rechten äußeren Knöchel. Reflexe normal auslösbar.

Örtlicher Befund: am Rippenbogen fällt ein starkes Vorspringen des Schwertfortsatzes nach der rechten Seite abweichend auf. Derselbe steht soweit vor, daß er sich von unten leicht umgreifen läßt. Das Vorstehen ist durch eine nach außen konkave Biegung in der Längsrichtung und eine Verbiegung nach rechts bedingt.



Krankheitsbezeichnung: Mißbildung des Schwertfortsatzes.

Behandlung: Operative Beseitigung des mißbildeten Schwertfortsatzes.

Operation: In örtlicher Betäubung mit 40 ccm 1% Novokainlösung Bogenschnitt über die Vorwölbung. Nach Freilegung des

Schwertfortsatzes wird dieser durch Meißelschlag abgetragen. Abrundung der Schnittfläche durch Luer. Naht der Rekti abdominis und der Fascie. Hautnaht. Verband.

Entfernung der Fäden am 7. Tag, Wunde p. p. geheilt.

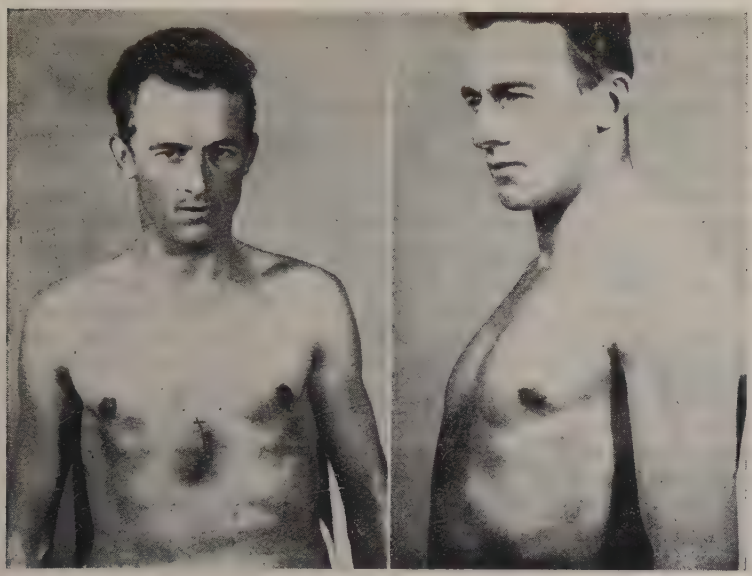

Im Anschluß an den eben beschriebenen, in der Münchner chirurgischen Universitätsklinik operierten Fall sei einiges über die chirurgische Behandlung der Mißbildungen des Schwertfortsatzes bemerkt.

Es soll nur über die angeborenen Mißbildungen gesprochen werden, dagegen sekundäre Fehlbildungen im Bereich des Schwertfortsatzes etwa z. B. nach Operationen nicht berücksichtigt werden.

Der junge Mann, dessen Krankheitsgeschichte wiedergegeben wurde, wünschte eine Operation, weil er seinen aus der Brustwand vorstehenden Schwertfortsatz als kosmetisch störend empfand, und weil er ihm Anlaß zu einer Verletzung geworden war.

Die kosmetische Beeinträchtigung und die funktionelle Behinderung dürften die beiden Hauptanzeigen einer Behandlung solcher Fehlbildungen sein, die nur eine chirurgische sein kann. Eine solche erübrigt sich bei den häufigen isolierten Spalt- und Lochbildungen des Schwertfortsatzes, die in allergrößter Mehrzahl

während des Lebens nicht festgestellt werden. Daß aber doch einmal eine Lücke im Processus zu operativem Eingreifen zwingen kann, beweist der von Fritsch operierte Fall, bei dem ein plastischer Verschluß des Foramens sich als nötig erwies. Eine Anzeige zu chirurgischem Eingriff liegt ferner vor, wenn der Schwertfortsatz soweit nach rückwärts gebogen ist, daß er durch Druck auf Nerven, Bauchfell oder Leber Schmerzen verursacht, wie es, wie bereits erwähnt, Henschen und Sauerbruch geschildert haben. Nach Schubert ist nicht einmal bei Vergesellschaftung mit einer Brustbeinspalte Grund zu einem Eingriff gegeben, sofern ein genügender Verschluß der Brusthöhle gewährleistet ist. Wenn allerdings die Eingeweide sich hernienartig vorwölben, dann hält er Verschluß des Defektes für notwendig. Die höhergradigen Mißbildungen, die vollkommene Spaltbildung des Brustbeins mit Bloßliegen oder Vorfall der Eingeweide kommen, da von vorneherein nicht lebensfähig, für eine Behandlung nicht in Frage.

Als einfachstes Vorgehen ist der von Fritsch begangene Weg anzusehen, der wie bereits geschildert, nach Abtragung des praeperitonealen Lipoms die Lücke des Processus durch eine Muskelplastik aus dem benachbarten Rektus schloß. Zur Beseitigung von neuralgischen Schmerzen, die durch den Druck des rückwärts verlagerten Skelettstückes entstehen, empfahl Billard die operative Hebung des Knochens, während Sioli die Resektion vorschlug.

Einwendungen gegen die vollständige Entfernung des Anhängsels des Brustbeins sind wohl kaum zu erheben. Nachteilige Folgen einer Ausrottung dieses Knochen- oder Knorpelstückes sind nicht denkbar.

In dem der vorliegenden Arbeit zu Grunde liegenden Fall der Münchner chirurgischen Klinik wurde der Schwertfortsatz ohne technische Schwierigkeit und ohne nachteilige Folgen abgetragen. Auch Wendel betont, daß dies z. B. als Vorakt einer Herzbeutelpunktion leicht auszuführen sei. A. W. Meyer macht aber doch darauf aufmerksam, und hält es für eine in Frage kommende Operation für wissenswert, daß in seltenen Fällen die Pleura bis zur Spitze des Schwertfortsatzes reicht. Nach Felix's Angaben schließt die untere Grenze des Herzbeutels mit der Basis des Schwertfortsatzes ab, sodaß normaler Weise beim Lebenden hinter dem Schwertknorpel und den Anguli paraxiphoidei kein Herzanteil liegt. Bei abnormen Tiefstand des Herzens jedoch und bei ausgesprochener Verkürzung des Brustbeins kann die rechte Herzkammer hinter den Schwertfortsatz zu liegen kommen.

Für die Anregung zu vorliegendem Thema und die Überlassung des Falles sei an dieser Stelle Herrn Professor Dr. Werner Schulze vom Kreiskrankenhaus Berlin-Lichterfelde herzlicher Dank gesagt. Auch Herrn Professor Magnus, Chirurgische Universitätsklinik München schulde ich für die weitere Überlassung des Falles aufrichtigen Dank. Ferner danke ich Herrn Professor Sticker, Würzburg für die freundlichen, wertvollen Mitteilungen und meinem Chef, Herrn Dr. Ritter, Krankenhaus der Barmherzigen Brüder, Regensburg für die weiteren Anregungen.

Schrifttum.

Bier, Braun, Kümmel, Chirurgische Operationslehre. Leipzig 1917 Bd. II.

Boenheim, Mitteilung aus den Grenzgebieten 1918 XXX S. 322.

Bogusat, Anomalien und Varietäten des Brustbeins. Dissert. Königsberg 1902.

Braus, Anatomie des Menschen 1921 I. Bd.

Corning, Entwicklungsgeschichte des Menschen.

Curschmann, Berliner klinische Wochenschrift, 1878 S. 631.

Fischer, Fissura sterni kongenita, mit partieller Bauchspalte, Deutsche Zeitschrift für Chirurgie XII 1879 S. 367.

Förster, Die Mißbildung des Menschen 1865.

Fritsch, Berliner klinische Wochenschrift 1911.

Gegenbaur, Lehrbuch der Anatomie des Menschen 7. Aufl., Leipzig 1903 Bd. 1.

Greiffenberg, Zeitschrift für Gynäkologie und Geburtshilfe 1908 S. 62 u. S. 453.

Gundloch, Inaugural Dissertation Breslau 1910.

Hecker und Buhl, Klinik der Geburtskunde, Leipzig 1861.

Hegemann, Selten vorkommende Abnormität des Brustkastens Jahrbuch für Kinderheilkunde 1880.

Henschen, Handbuch der praktischen Chirurgie, 5. Aufl., 2. Bd.

Hyrtl, Lehrbuch der Anatomie des Menschen, 12. Aufl., Wien 1873.

Keibell und Mall, Handbuch der Entwicklungsgeschichte, 1910, I. Bd., Hirzel, Leipzig.

Kirschner-Nordmann, Die Chirurgie, Bd. IV., 2. Teil.

Kocher, Chirurgische Operationslehre, Jena 1905.

Marchand, Eulenburgs Realenzyklopädie, 3. Aufl., Bd. XV.

Merkel, Handbuch der pathol. Anatomie, Bd. I, 1812.

Minot, Lehrbuch der Entwicklungsgeschichte des Menschen, Leipzig 1894.

Nowakowski, Über Entwicklungshemmungen der Bauchspalte, Inaugural Dissert. Leipzig 1905.

Ostermeier, Virchows Archiv für pathol. Anatomie, Bd. XLVI.

Parker, A monography on the strukture and development on the shouldergirdle and sternum in the vertebrata, London 1868.

Rauber, Kopsch, Lehrbuch der Anatomie des Menschen, 8. Aufl., II. Teil.

Ruge, Untersuchungen über Entwicklungsvorgänge am Brustbein und an der Sternoklavikularverbindung des Menschen, Morphologisches Jahrbuch Bd. VI, 1880, S. 362—414.
Rüdinger, Deutsche Chirurgie Lfg. 42 1888, Enke Stuttgart.
Von Saar, Die Sportverletzungen, Neue Deutsche Chirurgie, Bd. XIII.
Sauerbruch, Chirurgie der Brustorgane, 2. Aufl. 1928.
Strauch, Anatomische Untersuchungen des Brustbeins des Menschen, Dissert. Dorpat 1881.
Weimann, Zur Pathogenese der Hernia epigastrica unter besonderer Berücksichtigung der gleichzeitigen Spaltung des Processus xiphoideus, Rostock 1917.
Außerdem
Sticker, Persönliche, briefliche Mitteilung.

Lebenslauf.

Als Sohn des Oberlehrers Konrad Braunhofer und seiner Frau Luise, geb. Strunz, wurde ich am 6. 1. 08 in Haus Bez.A. Grafenau geboren. Nach der Volksschule besuchte ich von 1918 bis 1927 das humanistische Gymnasium Passau, das ich Ostern 1927 mit dem Zeugnis der Reife verließ.

Nach einem einsemestrigen Studium an der Phil. Theol. Hochschule Passau wandte ich mich dem Studium der Medizin zu, dem ich von November 1927 bis Januar 1933 an der Universität München oblag.

Das praktische Jahr legte ich an der Dermatologischen Universitätsklinik München und am Krankenhaus der Barmherzigen Brüder Straubing ab. Seit 1. 5. 1934 bin ich an der chirurgischen Abteilung des Krankenhauses der Barmherzigen Brüder Regensburg tätig.

Druck von Michael Laßleben (Oberpfalz-Verlag) in Kallmünz über Regensburg.